



Efektivitas Ekstrak Goji Berry (*Lycium Barbarum L.*) Terhadap Jumlah Sel Makrofag Pasca Pencabutan Gigi Pada Tikus Wistar (*Rattus Norvegicus*)

Shieny Lokanata^{1*}, Dian Soraya Tanjung¹, Tiara Salsabila Putri¹, Wulan Sahara Bengi¹

¹ Fakultas Kedokteran Dan Kedokteran Gigi, Universitas Prima Indonesia

*Corresponding author email: shienyluodrg@gmail.com

Article Info

Article history:

Received April 03, 2026

Approved May 03, 2026

Keywords:

Goji berry (Lycium barbarum L.), Macrophages, Wound Healing, Tooth Extraction, Wista Rats

ABSTRACT

*Tissue damage due to tooth extraction triggers an inflammatory response that involves the vital role of macrophage cells in the healing process. Considering the potential antioxidant and anti-inflammatory activities of *Lycium barbarum L.*, this study aims to test the effectiveness of goji berry extract gel at concentrations of 15%, 30%, and 55% on the number of macrophage cells after tooth extraction in Wistar rats. This in vivo laboratory experimental study with a post-test only control group design used 30 *Rattus norvegicus* as samples. Subjects were divided into negative controls, positive controls (povidone iodine), and goji berry extract gel treatment groups given through topical application for 7 days. Histopathological observations with hematoxylin-eosin staining were carried out on days 1, 3, 5, and 7, then the data were analyzed using the Shapiro–Wilk test, One-way ANOVA, and Post Hoc LSD. The analysis showed no significant difference on day 1 ($p > 0.05$). Significant differences ($p < 0.05$) were identified on days 3 and 5, where the number of macrophages in the treatment group was lower than in the control group. The most optimal reduction was seen on day 7 at concentrations of 30% and 55%. Goji berry extract gel was proven to be effective in reducing the number of macrophages during wound healing after tooth extraction, especially at concentrations of 30% and 55%.*

ABSTRAK

Kerusakan jaringan akibat pencabutan gigi memicu respons inflamasi yang melibatkan peran vital sel makrofag dalam proses penyembuhan. Mengingat potensi aktivitas antioksidan dan antiinflamasi pada *Lycium barbarum L.*, penelitian ini bertujuan menguji efektivitas gel ekstrak goji berry konsentrasi 15%, 30%, dan 55% terhadap jumlah sel makrofag pasca pencabutan gigi pada tikus wistar. Studi eksperimental laboratoris in vivo dengan desain post-test only control group ini menggunakan 30 ekor *Rattus norvegicus* sebagai sampel. Subjek dibagi menjadi kontrol negatif, kontrol positif (povidone iodine), dan kelompok perlakuan gel ekstrak goji berry yang diberikan melalui aplikasi topikal selama 7 hari. Pengamatan histopatologis dengan pewarnaan hematoxylin-eosin dilakukan pada hari ke-1, 3, 5, dan 7, kemudian data dianalisis menggunakan uji Shapiro–Wilk, One-way ANOVA, dan Post Hoc LSD. Analisis menunjukkan tidak ada perbedaan signifikan pada hari ke-1 ($p > 0,05$). Perbedaan bermakna ($p < 0,05$) teridentifikasi pada hari ke-3 dan ke-5, di mana jumlah sel makrofag kelompok perlakuan lebih rendah dibanding kontrol. Penurunan paling optimal pada hari ke-7 terlihat pada konsentrasi 30% dan 55%. Gel ekstrak goji berry terbukti memiliki efektivitas dalam menurunkan jumlah sel makrofag selama penyembuhan luka pasca pencabutan gigi, terutama pada konsentrasi 30% dan 55%.



How to cite: Lokanata, S., Tanjung, D. S., Putri, T. S., & Bengi, W. S. (2026). Efektivitas Ekstrak Goji Berry (*Lycium Barbarum L.*) Terhadap Jumlah Sel Makrofag Pasca Pencabutan Gigi Pada Tikus Wistar (*Rattus Norvegicus*). *Jurnal Ilmiah Global Education*, 7(2), 1255–1266. <https://doi.org/10.55681/jige.v7i2.5401>

PENDAHULUAN

Berdasarkan data Riskesdas 2018, angka kejadian masalah kesehatan gigi dan mulut di Indonesia tercatat cukup tinggi, yakni mencapai 57,5%. Statistik ini mengindikasikan bahwa penyakit pada area rongga mulut masih sering dijumpai dan membawa dampak luas bagi masyarakat, terlepas dari berbagai upaya pencegahan yang telah diterapkan (Dewi *et al.*, 2022). Padahal, kesehatan gigi dan mulut memegang peranan krusial, baik dari segi estetika maupun kebutuhan fungsional tubuh. Akibat tingginya prevalensi tersebut, prosedur pencabutan gigi kerap menjadi opsi perawatan utama yang dipilih untuk menangani kondisi pasien (Farooq *et al.*, 2021).

Secara umum, pencabutan gigi ditetapkan sebagai langkah kuratif akhir ketika gigi pasien sudah tidak mungkin lagi dipertahankan. Keputusan medis ini didorong oleh berbagai faktor, mulai dari karies gigi, penyakit periodontal, fraktur, impaksi, persistensi gigi, hingga kebutuhan perawatan ortodonti (Lestari *et al.*, 2023). Suatu prosedur pencabutan dinilai ideal apabila mampu meminimalisasi trauma pada jaringan sekitar dan rasa sakit, serta memastikan penyembuhan luka berlangsung baik tanpa menimbulkan komplikasi pasca tindakan (Nurhaeni, 2020).

Setiap tindakan pencabutan gigi secara inheren akan menyebabkan kerusakan jaringan, yang mencakup jaringan keras maupun lunak. Kondisi trauma fisik ini sering kali diikuti oleh gejala klinis berupa perdarahan, nyeri, serta pembengkakan (Tofarisa *et al.*, 2021). Setelah gigi dikeluarkan, pada area bekas pencabutan tersebut akan terbentuk rongga luka yang secara klinis dikenal sebagai soket (Rusdy *et al.*, 2021).

Terdapat tiga tahapan krusial dalam mekanisme proses penyembuhan luka pasca pencabutan gigi, yakni fase inflamasi, proliferasi, serta maturasi (Halim *et al.*, 2021). Ada saat fase inflamasi berlangsung, monosit yang bersirkulasi dalam darah akan bermigrasi menuju area kerusakan jaringan untuk kemudian berdiferensiasi menjadi sel makrofag (Budhy *et al.*, 2023). Kehadiran sel makrofag sebagai sel imun di area cedera umumnya terdeteksi setelah neutrofil menuntaskan tugasnya dalam memfagositosis benda asing (Marapita *et al.*, 2020).

Secara fungsional, (Chen *et al.*, 2023) menguraikan bahwa sel makrofag memegang tiga peranan utama, meliputi aktivitas fagositosis, presentasi antigen, dan imunomodulasi. Terkait dengan fungsi imunomodulasi, terapi konvensional sering kali bergantung pada sediaan obat sintesis atau kimiawi. Akan tetapi, administrasi obat-obatan tersebut dalam jangka panjang berisiko memicu berbagai reaksi simpang, mulai dari gangguan digestif, pusing, demam, erupsi kulit, konstipasi, hingga kenaikan kadar asam lambung. Guna meminimalisir dampak merugikan akibat pemakaian bahan sintesis tersebut, pemanfaatan tanaman obat kini menjadi alternatif herbal yang potensial (Kotala & Kurnia, 2022).

Distribusi tanaman *Lycium barbarum L.*, yang kerap disebut sebagai wolfberry, kini telah meluas secara global mulai dari Eurasia hingga Amerika dan Afrika (Farmakognosi *et al.*, 2022), meskipun aslinya berasal dari kawasan Asia, spesifiknya Daerah Otonomi Ningxia Hui, Tiongkok (Rajkowska *et al.*, 2022). Tanaman herbal ini secara luas diakui memiliki kemampuan imunomodulasi yang signifikan (Sanghavi *et al.*, 2025). Pemanfaatan spesies ini tidak terbatas

hanya pada buahnya; Skenderidis *et al.* (2022) mencatat bahwa elemen lain seperti serbuk sari, daun, batang, dan akar juga berdaya guna sebagai bahan pangan maupun medis.

Kapasitas biologis yang dimiliki oleh goji berry, terutama varietas berwarna merah, sangat erat kaitannya dengan keberadaan komponen fungsional di dalamnya. (Skenderidis *et al.*, 2022). mengatribusikan aktivitas tersebut pada tingginya kandungan senyawa fenolik (seperti flavonoid dan asam fenolik), karotenoid, serta polisakarida. Keberadaan vitamin, mineral, dan betaine di dalamnya tidak hanya membentuk karakteristik sensori dan cita rasa buah, tetapi juga memberikan dasar ilmiah bagi manfaat kesehatannya. Sebagaimana dijelaskan oleh Do *et al.* (2024), khasiat tersebut telah divalidasi melalui evaluasi aktivitas antioksidan, berbagai uji klinis, serta studi eksperimental laboratoris *in vivo*.

Secara spesifik, tanaman ini terbukti bertindak sebagai agen sitoprotektif, anti-tumor, hipolipidemik, hipoglikemik, serta neuroprotektif. Selain itu, potensi antiinflamasi yang dimilikinya menjadi sorotan utama. Walaupun demikian, penelitian mengenai dampak spesifiknya terhadap sel makrofag masih belum pernah dilakukan sebelumnya. Padahal, peran makrofag sangatlah krusial dalam proses penyembuhan dan penyembuhan luka, sehingga analisis mendalam mengenai topik ini menjadi urgensi tersendiri bagi peneliti untuk dilaksanakan.

Penelitian ini berfokus pada pembuktian efektivitas ekstrak goji berry (*Lycium barbarum L.*) terhadap keberadaan dan jumlah sel makrofag pada tikus wistar (*Rattus norvegicus*) dalam kondisi pasca pencabutan gigi, dengan tujuan khusus menganalisis dan menetapkan konsentrasi ekstrak yang paling optimal dalam memengaruhi respons seluler tersebut melalui pengujian variasi konsentrasi 15%, 30%, dan 55% guna menentukan tingkat efektivitas tertinggi.

METODE

Penelitian ini menggunakan desain eksperimental laboratoris *in vivo* dengan rancangan *post-test only control group*. Pendekatan ini dipilih untuk menilai secara objektif efektivitas ekstrak goji berry (*Lycium barbarum L.*) terhadap jumlah sel makrofag pasca pencabutan gigi tanpa melakukan pengukuran awal, sehingga hasil yang diperoleh mencerminkan murni efek perlakuan yang diberikan. Subjek penelitian berupa tikus wistar (*Rattus norvegicus*) yang diperlakukan secara terkontrol di lingkungan laboratorium.

Seluruh rangkaian penelitian dilaksanakan pada periode Juli hingga November 2025 dan melibatkan beberapa laboratorium di Universitas Sumatera Utara serta Universitas Prima Indonesia. Tahapan determinasi tanaman, pembuatan ekstrak, formulasi gel, pemeliharaan hewan coba, uji fitokimia, hingga analisis histopatologis dilakukan di laboratorium yang sesuai dengan kompetensinya masing-masing. Penelitian ini menggunakan 30 ekor tikus wistar jantan berusia 2–3 bulan dengan berat badan 150–200 gram yang dipilih melalui teknik purposive sampling berdasarkan rumus Federer. Hewan coba dibagi ke dalam lima kelompok, yaitu kontrol negatif, kontrol positif (*povidone iodine*), serta tiga kelompok perlakuan yang masing-masing menerima gel ekstrak goji berry dengan konsentrasi 15%, 30%, dan 55%.

Prosedur penelitian diawali dengan proses aklimatisasi hewan coba selama tujuh hari, kemudian dilanjutkan dengan pencabutan gigi insisivus rahang bawah di bawah anestesi ketamin intraperitoneal. Ekstrak goji berry diperoleh melalui metode maserasi menggunakan pelarut etanol 96% dan diformulasikan dalam bentuk gel berbasis Na-CMC. Sebelum diaplikasikan, ekstrak diuji kandungannya untuk memastikan keberadaan senyawa bioaktif. Perlakuan berupa aplikasi topikal gel ekstrak dilakukan langsung ke soket alveolar pasca pencabutan gigi sebanyak dua kali sehari selama tujuh hari sesuai kelompok perlakuan.

Evaluasi efektivitas perlakuan dilakukan melalui pengambilan jaringan soket pada hari ke-1, 3, 5, dan 7 pasca pencabutan. Jaringan diproses menjadi sediaan histopatologis dengan pewarnaan hematoksin-eosin untuk mengamati dan menghitung jumlah sel makrofag menggunakan mikroskop pada pembesaran 400×. Data yang diperoleh dianalisis secara statistik menggunakan perangkat lunak SPSS melalui uji normalitas Shapiro–Wilk. Data berdistribusi normal dianalisis dengan one-way ANOVA, sedangkan data yang tidak memenuhi asumsi normalitas dianalisis menggunakan uji Kruskal–Wallis.

HASIL DAN PEMBAHASAN

*Hasil Identifikasi Goji Berry (*Lycium barbarum L.*)*

Verifikasi taksonomi dilakukan untuk menjamin validitas sampel tanaman yang digunakan dalam penelitian. Berdasarkan proses determinasi, Goji Berry atau *Lycium barbarum L.* terkonfirmasi sebagai bagian dari famili Solanaceae. Kepastian ini membuktikan bahwa bahan yang digunakan sesuai dengan spesies yang ditargetkan. Berikut adalah rincian klasifikasi biologis tanaman tersebut:

Kingdom	: Plantae
Divisi	: Spermatophyta
Kelas	: Dicotyledoneae
Ordo	: Solanales
Famili	: Solanaceae
Genus	: <i>Lycium</i>
Spesies	: <i>Lycium barbarum L.</i>
Nama lokal	: Goji Berry

*Hasil Skrining Fitokimia Ekstrak Goji Berry (*Lycium barbarum L.*)*

Adapun data mengenai kandungan senyawa kimia yang diperoleh melalui skrining fitokimia terhadap ekstrak goji berry (*Lycium barbarum L.*) disajikan secara lengkap pada Tabel 1 di bawah ini.

Tabel 1. Hasil skrining fitokimia ekstrak goji berry (*Lycium barbarum L.*)

No	Senyawa Metabolit Sekunder	Pereaksi	Hasil
1	Flavonoid	Mg(s) + HCl(p)	+
2	Alkaloid	Dragendorff	+
3	Terpenoid	Liebermann Burchard	+
4	Steroid	Liebermann Burchard	-
5	Tanin	FeCl ₃ (aq) 5%	+
6	Saponin	Aquadest + HCl 2N	+

Keterangan: + = Mengandung golongan senyawa metabolit sekunder

- = Tidak mengandung golongan senyawa metabolit sekunder

Kandungan senyawa dalam ekstrak goji berry (*Lycium barbarum L.*) sebagaimana dirinci pada Tabel 3.1.2 meliputi flavonoid, alkaloid, terpenoid, tanin, dan saponin. Hasil identifikasi ini konsisten dengan publikasi Chandra et al. (2022) yang menegaskan keberadaan senyawa alkaloid, flavonoid, saponin, tanin, dan terpenoid dalam ekstrak goji berry (*Lycium barbarum L.*).

Rerata Jumlah Makrofag pada Hari Ke-1, Ke-3, Ke-5, dan Ke-7

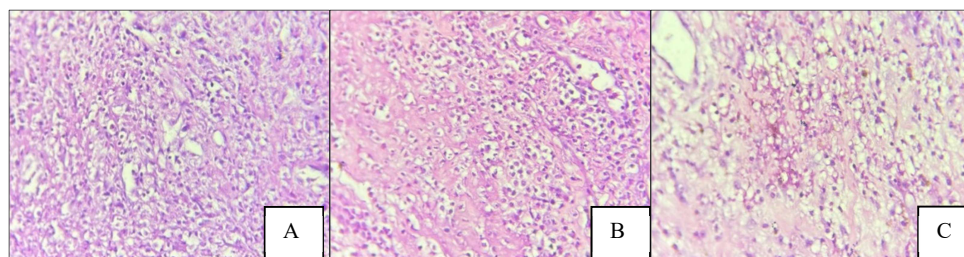
Tabel 3.1.3 di bawah ini memaparkan data hasil observasi terkait rerata jumlah sel makrofag yang muncul pada hari ke-1, ke-3, ke-5, dan ke-7 pasca pencabutan gigi pada tikus wistar.

Tabel 2. Rerata jumlah makrofag pada hari ke-1, ke-3, ke-5, dan ke-7 pasca pencabutan gigi pada tikus wistar

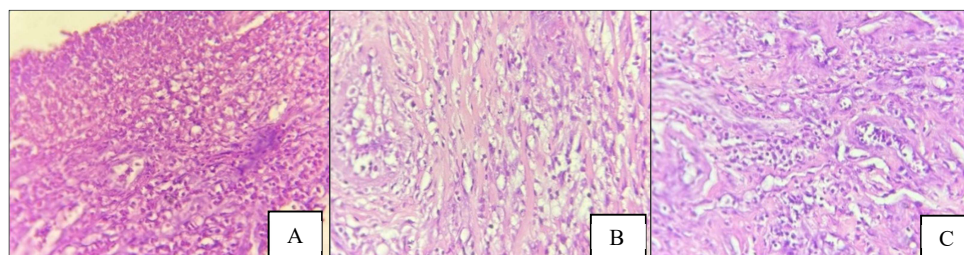
Kelompok	Hari ke-1	Hari ke-3	Hari ke-5	Hari ke-7
K-	107,50 ± 9,460	161,00 ± 10,621	149,83 ± 9,390	140,00 ± 4,369
K+	105,67 ± 7,685	133,50 ± 5,577	127,50 ± 6,380	123,33 ± 4,163
K3	102,33 ± 7,118	118,83 ± 4,355	109,33 ± 6,653	104,00 ± 5,292
K4	101,83 ± 6,401	117,83 ± 6,555	108,17 ± 8,035	96,00 ± 5,568
K5	103,13 ± 7,794	110,00 ± 7,849	101,17 ± 7,600	97,67 ± 5,686

Keterangan= K-= Kontrol negatif (Tanpa perlakuan), K+= Kontrol positif (Povidone Iodine), K3= Gel Ekstrak Goji Berry (*Lycium barbarum* L.) 15%, K4= Gel Ekstrak Goji Berry (*Lycium barbarum* L.) 30%, K5= Gel Ekstrak Goji Berry (*Lycium barbarum* L.) 55%.

Data mengenai rerata dan standar deviasi jumlah sel makrofag selama periode observasi hari ke-1, ke-3, ke-5, dan ke-7 pasca pencabutan gigi pada tikus wistar tercantum dalam Tabel 2. Pada fase awal atau hari pertama, respons biologis pada seluruh kelompok cenderung seragam tanpa perbedaan mencolok karena inflamasi baru saja terinisiasi. Namun, dinamika perubahan mulai terlihat pada hari ke-3 hingga hari ke-7 saat membandingkan kontrol negatif dengan kontrol positif. Penggunaan povidone iodine pada kelompok kontrol positif terbukti mampu menekan respons radang, yang ditandai dengan jumlah sel yang lebih sedikit dibandingkan kelompok tanpa perlakuan, meskipun intensitas penurunannya tidak terlalu drastis. Sebaliknya, kelompok kontrol negatif mencatatkan angka tertinggi pada mayoritas waktu pengamatan, yang mengindikasikan bahwa inflamasi berjalan lebih lama tanpa adanya intervensi medis. Disparitas yang lebih nyata justru muncul ketika membandingkan kontrol negatif dengan kelompok perlakuan (K3, K4, dan K5). Pemberian gel ekstrak goji berry secara konsisten menghasilkan jumlah sel makrofag yang lebih rendah mulai hari ke-3 dan terus melandai hingga hari ke-7. Temuan ini menegaskan efektivitas dari gel ekstrak goji berry dalam mereduksi inflamasi, di mana konsentrasi yang lebih tinggi berkorelasi dengan akselerasi penurunan jumlah sel radang tersebut.

Histologi Jaringan Soket Tikus Pasca Pencabutan Gigi

Gambar 1. Gambaran histologi pasca pencabutan gigi tikus hari ke-3.



Gambar 2. Gambaran histologi pasca pencabutan gigi tikus hari ke-5.

Puncak respons inflamasi teridentifikasi secara jelas pada hari ke-3 pasca pencabutan gigi, yang ditandai dengan kepadatan sel makrofag tertinggi dibandingkan waktu pengamatan lainnya, sebagaimana divisualisasikan pada Gambar 1 (A = kontrol negatif, B = kontrol positif povidone iodine, C = pemberian ekstrak goji berry), di mana pengamatan histopatologis menunjukkan eskalasi infiltrasi sel radang pada seluruh kelompok sebagai indikator bahwa proses inflamasi berada pada fase aktif; pada tahap ini, kelompok kontrol negatif memperlihatkan kepadatan infiltrasi yang sedikit lebih tinggi dibandingkan kontrol positif, sementara kelompok perlakuan gel ekstrak goji berry menunjukkan distribusi sel makrofag yang lebih merata meskipun jumlahnya relatif sebanding, sehingga perbedaan efek antarperlakuan belum tampak signifikan karena seluruh kelompok masih berada dalam stadium inflamasi yang sama, namun dinamika jaringan mulai berubah pada pengamatan hari ke-5 yang ditampilkan pada Gambar 2 (A = kontrol negatif, B = kontrol positif povidone iodine, C = pemberian ekstrak goji berry), di mana terjadi penurunan intensitas infiltrasi sel makrofag pada ketiga kelompok sebagai tanda meredanya respons inflamasi dan peralihan menuju fase penyembuhan, dengan reduksi paling nyata teramati pada kelompok yang mendapatkan gel ekstrak goji berry, sehingga jumlah sel makrofag tampak jauh lebih rendah dibandingkan kedua kelompok kontrol, menegaskan bahwa pemberian ekstrak goji berry mampu mempercepat resolusi inflamasi dan memperlihatkan perbedaan efektivitas antarperlakuan secara lebih jelas pada periode ini.

Uji Normalitas dan Homogenitas

Sebagai langkah pendahuluan sebelum eksekusi analisis statistik lebih lanjut, verifikasi terhadap asumsi dasar dilakukan pada keseluruhan data. Proses ini melibatkan penerapan uji shapiro-wilk untuk menentukan status normalitas serta Levene Test untuk menilai homogenitas. Rincian lengkap mengenai hasil dari kedua pengujian tersebut disajikan dalam Tabel 3.

Tabel 3. Uji Normalitas dan Homogenitas

Hari	Kelompok	Normalitas (p)	Homogenitas (p)
Ke-1	K-	0,662	0,985
	K+	0,607	
	K3	0,270	
	K4	0,709	
	K5	0,233	
Ke-3	K-	0,894	0,114
	K+	0,406	
	K3	0,973	

Hari	Kelompok	Normalitas (p)	Homogenitas (p)
	K4	0,737	
	K5	0,753	
Ke-5	K-	0,643	0,857
	K+	0,751	
	K3	0,955	
	K4	0,938	
	K5	0,260	
Ke-7	K-	0,220	0,954
	K+	0,463	
	K3	0,363	
	K4	0,702	
	K5	0,510	

Keterangan: K- = kontrol negatif (tanpa perlakuan); K+ = kontrol positif (*povidone iodine*); K3 = gel ekstrak goji berry (*Lycium barbarum L.*) 15%; K4 = gel ekstrak goji berry (*Lycium barbarum L.*) 30%; K5 = gel ekstrak goji berry (*Lycium barbarum L.*) 55%; $p \geq 0,05$.

Merujuk pada temuan yang tercantum dalam tabel, terkonfirmasi bahwa distribusi data bersifat normal dan homogen. Atas dasar pemenuhan asumsi tersebut, tahapan analisis statistik dapat diteruskan menggunakan uji one-way anova serta post hoc lsd.

Efektivitas Pemberian Gel Ekstrak Goji Berry (*Lycium barbarum L.*) Konsentrasi 15%, 30%, 55% Terhadap Jumlah Makrofag Pasca Pencabutan Gigi

Rincian hasil penelitian terkait efektivitas aplikasi gel ekstrak goji berry (*lycium barbarum l.*) dengan variasi konsentrasi 15%, 30%, hingga 55% terhadap respons sel makrofag pada tikus wistar pasca pencabutan gigi tersaji dalam Tabel 4 di bawah ini.

Tabel 4. Hasil Uji Oneway ANOVA

Kelompok	Hari							
	Ke-1	p	Ke-3	p	Ke-5	p	Ke-7	p
K-	107,50		161±		149,8		140±	
	±9,46		10,62		3±9,3		4,369	
K+	105,67		133,5		127,5		123,3	
	±7,68		0±5,5		0±6,3		3±4,1	
K3	102,33		118,8		109,3		104±	
	±7,11	0,294	3±4,3	0,000	3±6,6	0,000	5,292	0,00
K4	101,83		117,8		108,1		96±5,	
	±6,40		3±6,5		7±8,0		568	
K5	103,13		110±		101,1		97,67	
	±7,79		7,849		7±7,6		±5,68	
	4				0		6	

Keterangan: K- = kontrol negatif (tanpa perlakuan); K+ = kontrol positif (*povidone iodine*); K3 = gel ekstrak goji berry 15%; K4 = gel ekstrak goji berry 30%; K5 = gel ekstrak goji berry 55%; $p \leq 0,05$.

Merujuk pada paparan data dalam Tabel 3.1.6, hasil analisis statistik menggunakan one-way anova mengindikasikan keseragaman respons inflamasi awal pada seluruh subjek penelitian. Hal ini terkonfirmasi melalui ketiadaan perbedaan yang bermakna pada jumlah sel makrofag di hari pertama pengamatan ($p > 0,05$). Akan tetapi, dinamika data mengalami perubahan signifikan pada hari ke-3 dan ke-5 dengan nilai $p < 0,05$, yang menegaskan adanya variasi nyata antar kelompok. Secara spesifik, kontrol positif memperlihatkan lonjakan tertinggi sel makrofag yang merepresentasikan puncak fase peradangan. Sebaliknya, kelompok yang mendapatkan aplikasi topikal gel ekstrak goji berry (K3, K4, dan K5) justru mencatatkan jumlah sel yang lebih rendah. Fenomena ini mengindikasikan bahwa efektivitas zat aktif dalam bahan tersebut mampu menekan aktivitas seluler yang berlebihan sebagai bentuk respons antiinflamasi. Tren penurunan jumlah sel makrofag teramati pada seluruh kelompok saat memasuki hari ke-7, meskipun signifikansi perbedaan antar kelompok tetap bertahan ($p < 0,05$). Penurunan pada kelompok perlakuan berlangsung lebih akseleratif dibandingkan kontrol, yang membuktikan bahwa ekstrak goji berry berpotensi mempersingkat durasi inflamasi serta memfasilitasi transisi menuju fase proliferasi dalam penyembuhan luka.

Perbedaan Efektivitas Pemberian Gel Ekstrak Goji Berry (*Lycium barbarum L.*) Konsentrasi 15%, 30%, 55% Terhadap Jumlah Makrofag Pasca Pencabutan Gigi

Uraian terperinci mengenai perbandingan efektivitas pemberian gel ekstrak goji berry (*Lycium barbarum L.*) dengan variasi konsentrasi 15%, 30%, dan 55% terhadap keberadaan sel makrofag pasca pencabutan gigi pada tikus wistar dapat dicermati melalui Tabel 3.1.7 di bawah ini. Tabel tersebut menyajikan komparasi luaran antar kelompok perlakuan dalam penelitian.

Tabel 5. Hasil Uji *Posthoc LSD*

Hari	Kelompok	K-	K+	K3	K4	K5
1	K-	-	0,681	0,252	0,210	0,048
	K+	0,681	-	0,456	0,393	0,109
	K3	0,252	0,456	-	0,911	0,373
	K4	0,210	0,393	0,911	-	0,435
	K5	0,048	0,109	0,373	0,435	-
3	K-	-	0,000	0,000	0,000	0,000
	K+	0,000	-	0,002	0,001	0,000
	K3	0,000	0,002	-	0,815	0,047
	K4	0,000	0,001	0,815	-	0,075
	K5	0,000	0,000	0,047	0,075	-
5	K-	-	0,000	0,000	0,000	0,000
	K+	0,000	-	0,000	0,000	0,000
	K3	0,000	0,000	-	0,795	0,078
	K4	0,000	0,000	0,795	-	0,127
	K5	0,000	0,000	0,078	0,127	-

Hari	Kelompok	K-	K+	K3	K4	K5
7	K-	-	0,002	0,000	0,000	0,000
	K+	0,002	-	0,001	0,000	0,000
	K3	0,000	0,001	-	0,081	0,156
	K4	0,000	0,000	0,081	-	0,695
	K5	0,000	0,000	0,156	0,695	-

Keterangan: K- = kontrol negatif (tanpa perlakuan); K+ = kontrol positif (*povidone iodine*); K3 = gel ekstrak goji berry 15%; K4 = gel ekstrak goji berry 30%; K5 = gel ekstrak goji berry 55%; $p \leq 0,05$.

Merujuk pada paparan data dalam Tabel 5 terkait uji Post Hoc LSD, fase awal inflamasi (hari ke-1) menunjukkan pola seragam di mana mayoritas kelompok tidak memiliki perbedaan yang bermakna secara statistik ($p > 0,05$). Pengecualian hanya terlihat pada kelompok K5 yang mulai bervariasi terhadap kontrol negatif dan kontrol positif. Namun, situasi berubah secara dinamis pada hari ke-3, di mana pemberian gel ekstrak goji berry pada kelompok K3–K5 terbukti mulai mereduksi jumlah sel makrofag. Hal ini dibuktikan dengan munculnya perbedaan signifikan ($p < 0,05$) pada hampir seluruh komparasi antar kelompok, khususnya jika disandingkan dengan kontrol positif. Efek antiinflamasi yang stabil kembali terkonfirmasi melalui pengamatan hari ke-5, di mana kelompok perlakuan (K3–K5) tetap mempertahankan perbedaan nyata dibandingkan kelompok kontrol. Tren ini berlanjut secara konsisten hingga hari ke-7, yang menegaskan bahwa ekstrak goji berry memiliki efektivitas dalam mempercepat penurunan reaksi inflamasi dibandingkan kelompok tanpa intervensi. Konsistensi perbedaan statistik antar pasangan kelompok pada tahap akhir ini menjadi indikator kuat keberhasilan proses penyembuhan.

Mekanisme fisiologis penyembuhan luka pasca pencabutan gigi berlangsung secara bertahap, diawali dengan hemostasis dan pembentukan gumpalan darah yang berfungsi sebagai pelindung. Tahap berikutnya melibatkan rekrutmen sel fagosit oleh sitokin dan faktor pertumbuhan guna mengeliminasi kerusakan jaringan serta menginisiasi perbaikan. Struktur jaringan kemudian dipulihkan melalui pembentukan jaringan granulat, matriks tulang, dan jaringan ikat pada fase proliferasi, yang disempurnakan oleh pematangan jaringan di tahap remodeling demi hasil yang optimal (Udeabor et al., 2023; Nignsiah et al., 2019).

Respons tubuh terhadap kerusakan jaringan di fase inflamasi ditandai dengan aktivitas neutrofil dan platelet untuk menghentikan pendarahan dan membersihkan debris. Kondisi ini memicu migrasi makrofag ke area lesi yang berperan krusial dalam mensekresi sitokin dan faktor pertumbuhan untuk stimulasi pembentukan pembuluh darah baru, sintesis kolagen, serta aktivasi fibroblas (Tofarisa et al., 2021). Evaluasi terhadap sel makrofag dilakukan pada interval waktu spesifik: hari ke-1 (fase awal), ke-3 (puncak aktivitas), ke-5 (penurunan), dan ke-7 (fase resolusi). Pemilihan rentang waktu ini bertujuan untuk mengamati potensi ekstrak goji berry terhadap dinamika jumlah makrofag selama proses penyembuhan secara akurat.

Identifikasi metabolit sekunder pada bahan alami dilakukan melalui penapisan fitokimia. Metode kualitatif ini umumnya memanfaatkan uji reaksi warna untuk mendeteksi keberadaan senyawa spesifik seperti saponin, tanin, alkaloid, atau flavonoid (Razoki et al., 2023). Sebagaimana tercantum pada Tabel 1, hasil pengujian mengonfirmasi bahwa ekstrak goji berry (*Lycium barbarum* L.) mengandung senyawa alkaloid, flavonoid, saponin, tanin, dan terpenoid.

Temuan penelitian menunjukkan bahwa aplikasi gel ekstrak goji berry (*Lycium barbarum L.*) dengan variasi konsentrasi 15%, 30%, dan 55% memberikan dampak nyata terhadap jumlah sel makrofag pada luka tikus Wistar pasca pencabutan gigi. Berdasarkan analisis statistik (Tabel 2), keseragaman respons inflamasi awal terlihat dari ketiadaan perbedaan signifikan pada hari ke-1 antar kelompok, yang mengindikasikan kondisi awal yang setara sebelum intervensi memberikan efek yang berbeda.

Disparitas data yang bermakna mulai teramati antara hari ke-3 dan ke-5. Merujuk pada Nucera et al. (2010) dalam Tofarisa et al. (2021), hari ke-3 merupakan puncak inflamasi yang ditandai dengan lonjakan jumlah sel makrofag. Meskipun demikian, kelompok yang menerima perlakuan menampilkan angka makrofag yang lebih rendah dibandingkan kelompok kontrol positif. Kondisi ini mengindikasikan bahwa aplikasi ekstrak goji berry berperan dalam mempercepat peredaan respon inflamasi aktif. Memasuki hari ke-7, penurunan jumlah sel makrofag pada kelompok perlakuan terlihat konsisten dan tetap lebih rendah dibanding kontrol. Hal ini menyiratkan bahwa aktivitas fagositosis hampir selesai dan proses penyembuhan berlangsung lebih optimal. Penurunan tersebut merefleksikan berakhirnya fase inflamasi serta permulaan fase proliferasi (Nugranti et al., 2019), yang membuktikan kemampuan ekstrak dalam mempercepat transisi penyembuhan luka dibandingkan tanpa intervensi.

Berdasarkan analisis statistik menggunakan uji Post Hoc LSD (Tabel 5), diketahui bahwa seluruh variasi konsentrasi ekstrak goji berry secara signifikan mampu mereduksi jumlah sel makrofag. Secara spesifik, konsentrasi 30% dan 55% memberikan dampak supresi yang lebih kuat daripada konsentrasi 15%, sehingga dinilai lebih efektif dalam menekan inflamasi dan memacu penyembuhan.

Temuan dalam penelitian ini selaras dengan Ma et al. (2019), yang menguraikan bahwa goji berry memiliki kandungan flavonoid dengan aktivitas antioksidan serta kadar alkaloid rendah yang tidak bersifat toksik. Komposisi tersebut berfungsi mereduksi stres oksidatif sekaligus meregulasi respon peradangan. Bukti sifat antiinflamasi ini diperkuat oleh penurunan jumlah sel makrofag pada kelompok perlakuan. Mekanisme ini juga didukung oleh Ávila et al. (2020), yang menyatakan bahwa goji berry efektif meredakan peradangan melalui penekanan sitokin proinflamasi, termasuk IL-6 dan TNF- α .

Secara keseluruhan, data penelitian membuktikan bahwa gel ekstrak goji berry (*Lycium barbarum L.*) efektif dalam menurunkan jumlah sel makrofag pasca pencabutan gigi. Penurunan yang teramati dari hari ke-3 hingga ke-7 pada kelompok perlakuan menegaskan adanya percepatan menuju fase proliferasi dan peredaan inflamasi, yang kemungkinan besar dimediasi oleh aktivitas antioksidan serta penghambatan terhadap TNF- α dan IL-6.

KESIMPULAN

Berdasarkan analisis data dan hasil penelitian, dapat disimpulkan bahwa aplikasi topikal gel ekstrak goji berry (*Lycium barbarum L.*) pada konsentrasi 15%, 30%, dan 55% memberikan pengaruh nyata terhadap dinamika sel makrofag pada tikus wistar pasca pencabutan gigi. Pada fase awal inflamasi (hari ke-1), jumlah sel makrofag pada seluruh kelompok tidak menunjukkan perbedaan yang signifikan, mencerminkan kondisi luka yang masih berada pada tahap respons awal dan relatif homogen sebelum efek perlakuan berkembang. Perbedaan bermakna mulai teramati pada hari ke-3 dan ke-5, di mana kelompok yang menerima gel ekstrak goji berry memperlihatkan penurunan jumlah sel makrofag yang lebih cepat dibandingkan kelompok kontrol. Temuan ini mengindikasikan adanya aktivitas antiinflamasi dari ekstrak goji berry yang mampu menekan puncak respons peradangan. Efek supresi tersebut menegaskan bahwa senyawa bioaktif di dalam ekstrak berperan dalam mempercepat peredaan inflamasi aktif selama proses

penyembuhan luka. Memasuki hari ke-7, konsentrasi 30% dan 55% menunjukkan efektivitas paling optimal dalam mereduksi jumlah sel makrofag, yang menandakan percepatan resolusi inflamasi dan transisi menuju fase proliferasi. Sejalan dengan hasil tersebut, penelitian lanjutan disarankan untuk dikembangkan ke tahap uji klinis pada manusia, disertai uji toksisitas guna menjamin keamanan penggunaan topikal. Selain itu, eksplorasi teknik ekstraksi dan formulasi gel yang lebih optimal serta penambahan parameter histologis lain, seperti pembentukan kolagen, angiogenesis, dan jumlah fibroblas, perlu dilakukan agar mekanisme penyembuhan luka dapat dipahami secara lebih komprehensif.

DAFTAR PUSTAKA

- Budhy, T. I., Irmawati, A., Arundina, I., Oki, A. S., Surboyo, M. D. C., Ahsania, F., Raharjo, C. O., & Iqbal, M. (2023). The effect of Mahogany seeds extract (*Swietenia mahagoni*) on the quantity of macrophages in the Post-tooth extraction wound healing phase of Wistar Rats (*Rattus norvegicus*). *Research Journal of Pharmacy and Technology*, 16(3), 1023–1027. <https://doi.org/10.52711/0974-360X.2023.00171>
- Chen, S., Saeed, A. F. U. H., Liu, Q., Jiang, Q., Xu, H., Xiao, G. G., Rao, L., & Duo, Y. (2023). Macrophages in immunoregulation and therapeutics. *Signal Transduction and Targeted Therapy*, 8(1). <https://doi.org/10.1038/s41392-023-01452-1>
- Dewi, C. D., Syamsudin, E., & Hadikrishna, I. (2022). <p>Karakteristik pasien dan diagnosis pencabutan gigi pada pasien di klinik eksodontia RSGM Universitas Padjadjaran</p>Characteristics patient and indications of tooth extraction of patients at the exodontia clinic Padjadjaran Universi. *Jurnal Kedokteran Gigi Universitas Padjadjaran*, 34(2), 152. <https://doi.org/10.24198/jkg.v34i2.37719>
- Do, S., Kim, Y., Yim, J., & Lee, K. G. (2024). Analysis of volatile compounds, betaine, and antioxidant effect in goji berry (*Lycium barbarum L.*) powder extracted by various drying methods and extraction solvents. *Current Research in Food Science*, 9(March), 100798. <https://doi.org/10.1016/j.crfs.2024.100798>
- Farmakognosi, D., Farmasi, F., Belgrade, U., Farmasi, F., Belgrade, U., & Stepe, V. (2022). *Manfaat dan Aplikasi Goji Berry dalam Kesehatan Fungsional Pengembangan Produk Makanan : Tinjauan*.
- Farooq, I., Ali, S., Khurram, S. A., & Anderson, P. (2021). Dentin. *An Illustrated Guide to Oral Histology*, VII(1), 35–53. <https://doi.org/10.1002/9781119669616.ch3>
- Halim, S., Halim, H., Lister, I. N. E., Sihotang, S., Nasution, A. N., & Girsang, E. (2021). Efektivitas gel ekstrak etanol daun senggani (*Melastoma candidum D. Don.*) terhadap diameter luka pasca pencabutan gigi pada tikus putih (*Rattus norvegicus*). *Bioma : Jurnal Ilmiah Biologi*, 10(1), 44–54. <https://doi.org/10.26877/bioma.v10i1.6555>
- Kotala, S., & Kurnia, T. S. (2022). Eksplorasi Tumbuhan Obat Berpotensi Imunomodulator Di Kecamatan Leihitu Kabupaten Maluku Tengah. *Sainmatika: Jurnal Ilmiah Matematika Dan Ilmu Pengetahuan Alam*, 19(2), 186–200. <https://doi.org/10.31851/sainmatika.v19i2.9508>
- Lestari, N., Lauddin, T., & Amir, A. M. I. M. (2023). Indikasi dan Kontraindikasi Pencabutan Gigi. *DENThalib Journal*, 1(3), 73–79.
- Magalhães, V., Silva, A. R., Silva, B., Zhang, X., & Dias, A. C. P. (2022). Comparative studies on the anti-neuroinflammatory and antioxidant activities of black and red goji berries. *Journal of Functional Foods*, 92(April), 1–11. <https://doi.org/10.1016/j.jff.2022.105038>
- Marapita, D. A., Kusuma, A. R. P., Safangat, M. M., & Pendidikan Dokter Gigi Fakultas Kedokteran Gigi Universitas Islam Sultan Agung, P. (2020). Perbandingan Jumlah Sel Makrofag Pulpa Gigi Tikus Wistar Setelah Aplikasi Tiga Jenis Medikamen Kaping Pulpa. *Jurnal Unissula*, 21–28.
- Nurhaeni. (2020). *Prevalensi Pencabutan Gigi Permanen DI P. 19(1)*, 12–19.

- Rajkowska, K., Simińska, D., & Kunicka-Styczyńska, A. (2022). Bioactivities and Microbial Quality of Lycium Fruits (Goji) Extracts Derived by Various Solvents and Green Extraction Methods. *Molecules*, 27(22). <https://doi.org/10.3390/molecules27227856>
- Rusdy, H., Pasaribu Saruksuk, A. S., Dalimunte, R. S., & Dohude, G. A. (2021). Efektivitas getah batang betadine (*Jatropha multifida* L.) terhadap penyembuhan luka pasca pencabutan gigi pada tikus Sprague-Dawley. Effectiveness of betadine (*Jatropha multifida* L.) stem sap on the wound healing after tooth extraction in Sprague-. *Jurnal Kedokteran Gigi Universitas Padjadjaran*, 33(2), 145. <https://doi.org/10.24198/jkg.v33i2.32563>
- Sanghavi, A., Shettigar, L., Chopra, A., Shah, A., Lobo, R., California, U., Shenoy, C. P. A., Gadag, S. P., Nayak, U. Y., S, M. S., Ullas, S., & Prajna, K. (2025). *periodontitis kronis : uji klinis acak*. 1–28.
- Skenderidis, P., Leontopoulos, S., Lampakis, D., Teknik, L., Agroteknologi, D., & Thessaly, U. (2022). *Goji Berry : Khasiat yang Meningkatkan Kesehatan*. 32–48.
- Tofarisa, D. L., Purnamasari, C. B., Yani, S., & Irawiraman, H. (2021). Efektivitas Ektrak Daun Sirih Tanah (*Piper sarmentosum* Roxb.ex Hunter) Terhadap Jumlah Makrofag Pasca Pencabutan Gigi Tikus Wistar. *Mulawarman Dental Journal*, 1(2), 58–66.